



ALBERT EINSTEIN  
SOCIEDADE BENEFICENTE ISRAELITA BRASILEIRA

## Guia do Episódio de Cuidado

# Uso de imagem de tórax na suspeita de pneumonia na UPA

Este protocolo orienta o uso de imagem de tórax na avaliação de pacientes com suspeita de pneumonia no pronto socorro. Visa otimizar o uso de recursos e minimizar a exposição desnecessária à radiação ionizante.

## I - ASSISTENCIAL

### 1. DIAGNÓSTICO DE PNEUMONIA

Pneumonia é definida como uma condição inflamatória do pulmão, afetando principalmente os alvéolos, que geralmente é causada por bactérias, vírus ou fungos. Clinicamente, a pneumonia é caracterizada por (1):

- Sintomas de infecção do trato respiratório inferior (mais comumente tosse, mas também dor pleurítica e dispneia)
- Sinais sistêmicos (febre, sudorese, calafrios)
- Índícios de acometimento focal pulmonar (pode ser sugerido pelo exame físico, mas habitualmente confirmado por imagem)

Deve-se sempre considerar explicações alternativas para o quadro (ex.: edema pulmonar e infarto pulmonar). Não existe uma combinação de sinais e sintomas suficientemente acurada para prever a presença de pneumonia (2, 3, 4, 5). Assim, uma vez que a hipótese é considerada, recorre-se ao exame de imagem para confirmar a suspeita.

### 2. AVALIAÇÃO INICIAL

**Todo paciente com suspeita de pneumonia deve ser avaliado inicialmente com uma radiografia de tórax.**

O principal motivo de solicitar radiografia em um paciente com infecção respiratória aguda é avaliar a presença de pneumonia. Quando a radiografia não mostra opacidades focais, o diagnóstico mais provável é bronquite aguda ou outra infecção viral autolimitada.

Em um quadro de tosse aguda (menos de três semanas), a presença de pneumonia é pouco provável se todos os critérios abaixo estiverem ausentes (6, 7):

- Alteração de sinais vitais
- Achados sugestivos de consolidação ao exame físico
- Alteração do estado mental em pacientes idosos

Na ausência de todos esses critérios, o ganho de uma radiografia é baixo. Se um dos critérios estiver presente em um paciente com tosse aguda, a radiografia pode ser necessária se a hipótese de pneumonia for considerada. A presença de imunossupressão, disfunções orgânicas prévias, doença pulmonar, vulnerabilidade e intensidade dos sintomas também deve ser considerada na hora de decidir por um exame de imagem do tórax. A assistência de inteligência artificial na avaliação de radiografia de tórax é capaz de melhorar a acurácia do médico não radiologista (8, 9, 10).

Uma exceção a recomendação de radiografia é quando a tomografia computadorizada (TC) é considerada indispensável, como na suspeita simultânea de embolia pulmonar com score de Wells elevado (ver *pathway* específico). Nesses casos, a TC pode ser realizada sem uma radiografia inicial.

### 3. CRITÉRIOS PARA USO DA TOMOGRAFIA COMPUTADORIZADA DE TÓRAX [11]

A TC é uma ferramenta diagnóstica com alta sensibilidade na detecção de anormalidades pulmonares. Apesar da alta sensibilidade, não existe evidência ou recomendação de que seu uso rotineiro seja benéfico para a maior parte dos pacientes. O uso indiscriminado em casos de suspeita de pneumonia pode levar a custos elevados, longas esperas por resultados e exposição desnecessária à radiação. A TC de tórax deve ser reservada para casos específicos de suspeita de pneumonia, conforme os cinco critérios a seguir:

#### 1) Falha no tratamento antimicrobiano inicial

Pacientes que não respondem ao tratamento inicial com base na radiografia de tórax e sintomas clínicos.

O benefício da TC nesse caso é detectar diagnósticos alternativos (ex.: congestão simulando pneumonia) ou concomitantes (ex.: neoplasia pulmonar predispondo a pneumonia) que expliquem a ausência de resposta. Sempre deve ser precedido de radiografia.

## 2) Suspeita de complicações

Quando há suspeita de complicações de pneumonia mal delimitadas na radiografia convencional (abscesso, empiema). Para a solicitação ser adequada, a suspeita deve estar descrita em prontuário (ex.: radiografia com apagamento de seio costofrênico).

## 3) Suspeita de doenças simultâneas

Suspeita de doenças concomitantes que não são bem avaliadas pela radiografia de tórax, como embolia pulmonar.

Se existir suspeita de pneumonia e de uma outra condição que só pode ser bem avaliada com TC, é razoável proceder diretamente com a TC, uma vez que o exame é indispensável. Se a probabilidade de outras condições for baixa, abordagens alternativas são adequadas, por exemplo: um paciente com suspeita de pneumonia e embolia pulmonar com escore de Wells baixo. Uma avaliação inicial com radiografia e D dímero pode ser suficiente para descartar ambas as hipóteses.

## 4) Imunossupressão

Pacientes imunossuprimidos em que a suspeita de pneumonia permanece, apesar de radiografias normais.

Pacientes imunossuprimidos tem maior incidência de pneumonia e maior risco de desfechos negativos. Ao mesmo tempo, apresentam sintomas menos exuberantes. A TC nesses casos pode detectar anormalidades sutis que não seriam percebidas pela radiografia, além de sugerir etiologias específicas (13, 14, 15). Nem todos os pacientes com algum grau de imunossupressão estão sob o mesmo risco de pneumonia. Os principais grupos que entram neste critério estão na tabela 1 [15].

## 5) Alta suspeita de pneumonia em paciente de risco para desfecho negativo

Pacientes de risco para desfechos negativos em que a suspeita de pneumonia permanece alta, **apesar** de uma radiografia normal.

Além dos imunossuprimidos, os pacientes da tabela 2 também tem maior chance de desfechos negativos. Nesse grupo, a TC pode ser justificada quando a radiografia inicial é negativa ou duvidosa **E** não existe outra explicação para o quadro clínico. Os pacientes que se encaixam nesse grupo estão na tabela 2.

**Tabela 1 – Condições que caracterizam o paciente como imunossuprimido [15]**

Imunodeficiências primárias

Transplante de medula óssea ou de órgão sólido

Pessoa que vive com HIV e contagem de linfócito T CD4 menor que 200 cels/mcL

Neoplasia ativa, exceto câncer de pele localizado ou neoplasias iniciais (estágio 1)

Em uso de corticoide em dose equivalente de prednisona > 20 mg por mais de duas semanas ou com dose acumulada maior que 600 mg

Em uso de terapia com imunobiológicos

Em uso de terapia anti-reumática modificadora de doença ou outra droga imunossupressora (ciclosporina, ciclofosfamida, metotrexato)

Em uso de quimioterapia

**Tabela 2 – Risco de evolução desfavorável [11]**

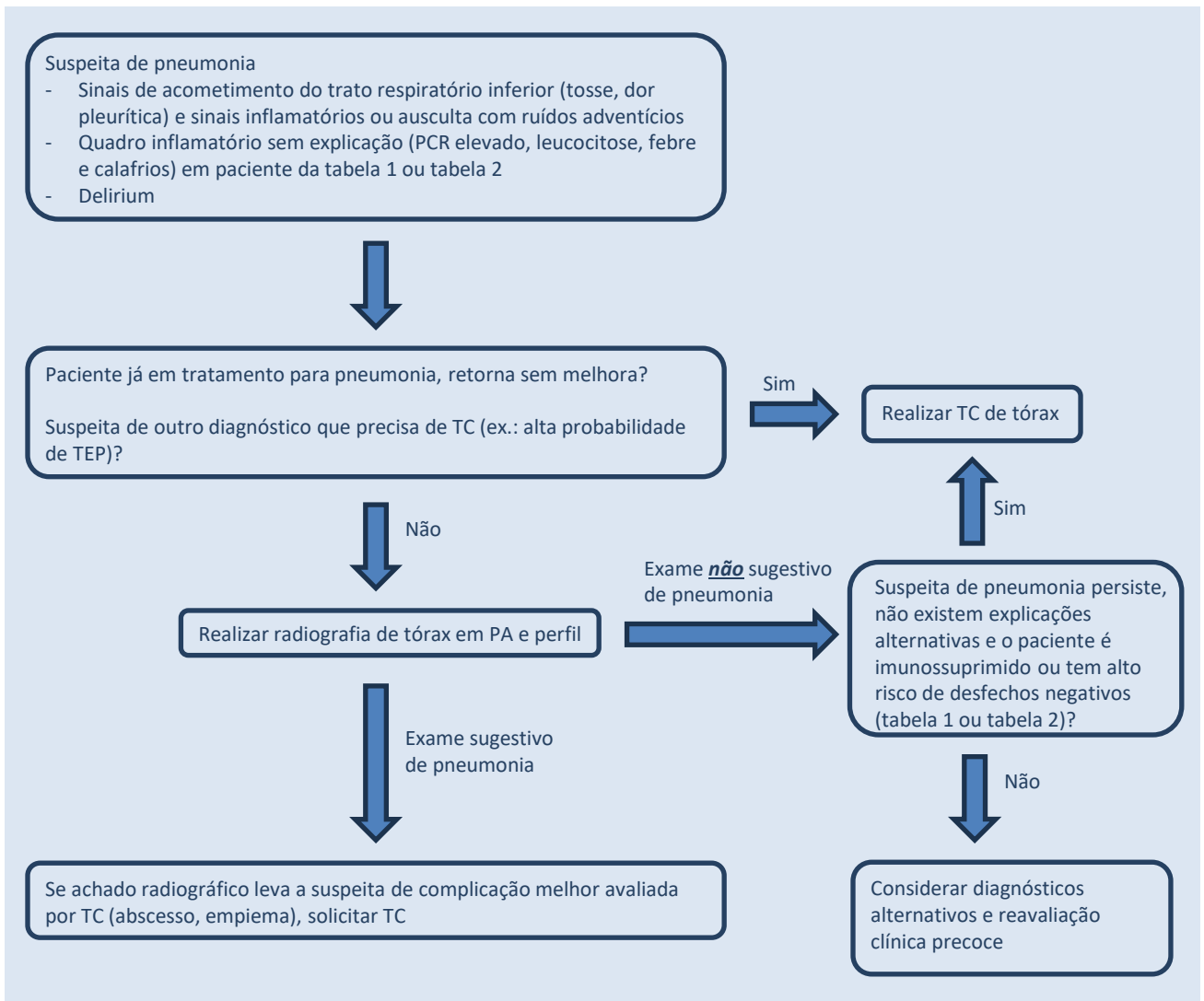
Sem capacidade de realizar acompanhamento clínico confiável

Idade maior que 65 anos

Disfunção orgânica crônica (insuficiência cardíaca, DPOC, doença renal crônica, cirrose)

Alteração do estado mental, seja por doença encefálica prévia (demência, AVC, TCE, paralisia cerebral), delirium ou intoxicação\*

\* Esses pacientes não fornecem uma história consistente e tem maior risco de aspiração



## II – INDICADORES DE QUALIDADE

- Taxa de TC que não atendem aos critérios
- Taxa de TC não precedida por radiografia que não entram no critério 3
- Taxa de TC para pesquisa de foco infeccioso com resultado positivo

## III. GLOSSÁRIO

**DPOC:** Doença Pulmonar Obstrutiva Crônica  
**AVC:** Acidente Vascular Cerebral  
**TCE:** Traumatismo Cranioencefálico  
**TEV:** Tromboembolismo Venoso

## IV. Referências

- [1] Lim WS, Baudouin SV, George RC, Hill AT, Jamieson C, Le Jeune I, Macfarlane JT, Read RC, Roberts HJ, Levy ML, Wani M, Woodhead MA; Pneumonia Guidelines Committee of the BTS Standards of Care Committee. BTS guidelines for the management of community acquired pneumonia in adults: update 2009. Thorax. 2009 Oct;64 Suppl 3:iii1-55. doi: 10.1136/thx.2009.121434. PMID: 19783532.
- [2] Moore M, Stuart B, Little P, Smith S, Thompson MJ, Knox K, van den Bruel A, Lown M, Mant D. Predictors of pneumonia in lower respiratory tract infections: 3C prospective cough complication cohort study. Eur Respir J. 2017 Nov 22;50(5):1700434. doi: 10.1183/13993003.00434-2017. PMID: 29167296; PMCID: PMC5724402.

- [3] Metlay JP, Kapoor WN, Fine MJ. Does this patient have community-acquired pneumonia? Diagnosing pneumonia by history and physical examination. *JAMA*. 1997 Nov 5;278(17):1440-5. PMID: 9356004.
- [4] Graffelman AW, le Cessie S, Knuistingh Neven A, Wilemssen FE, Zonderland HM, van den Broek PJ. Can history and exam alone reliably predict pneumonia? *J Fam Pract*. 2007 Jun;56(6):465-70. PMID: 17543257.
- [5] van Vugt SF, Verheij TJ, de Jong PA, Butler CC, Hood K, Coenen S, Goossens H, Little P, Broekhuizen BD; GRACE Project Group. Diagnosing pneumonia in patients with acute cough: clinical judgment compared to chest radiography. *Eur Respir J*. 2013 Oct;42(4):1076-82. doi: 10.1183/09031936.00111012. Epub 2013 Jan 24. PMID: 23349450.
- [6] Gonzales R, Bartlett JG, Besser RE, Cooper RJ, Hickner JM, Hoffman JR, Sande MA; American Academy of Family Physicians; American College of Physicians-American Society of Internal Medicine; Centers for Disease Control; Infectious Diseases Society of America. Principles of appropriate antibiotic use for treatment of uncomplicated acute bronchitis: background. *Ann Intern Med*. 2001 Mar 20;134(6):521-9. doi: 10.7326/0003-4819-134-6-200103200-00021. PMID: 11255532.
- [7] Metlay JP, Schulz R, Li YH, Singer DE, Marrie TJ, Coley CM, Hough LJ, Obrosky DS, Kapoor WN, Fine MJ. Influence of age on symptoms at presentation in patients with community-acquired pneumonia. *Arch Intern Med*. 1997 Jul 14;157(13):1453-9. PMID: 9224224.
- [8] Lee HW, Jin KN, Oh S, Kang SY, Lee SM, Jeong IB, Son JW, Han JH, Heo EY, Lee JG, Kim YJ, Kim EY, Cho YJ. Artificial Intelligence Solution for Chest Radiographs in Respiratory Outpatient Clinics: Multicenter Prospective Randomized Clinical Trial. *Ann Am Thorac Soc*. 2023 May;20(5):660-667. doi: 10.1513/AnnalsATS.202206-481OC. PMID: 36508316.
- [9] Khader F, Han T, Müller-Franzes G, Huck L, Schad P, Keil S, Barzakova E, Schulze-Hagen M, Pedersoli F, Schulz V, Zimmermann M, Nebelung L, Kather J, Hamesch K, Haarbuerger C, Marx G, Stegmaier J, Kuhl C, Bruners P, Nebelung S, Truhn D. Artificial Intelligence for Clinical Interpretation of Bedside Chest Radiographs. *Radiology*. 2023 Apr;307(1):e220510. doi: 10.1148/radiol.220510. Epub 2022 Dec 6. PMID: 36472534.
- [10] Hwang EJ, Park J, Hong W, Lee HJ, Choi H, Kim H, Nam JG, Goo JM, Yoon SH, Lee CH, Park CM. Artificial intelligence system for identification of false-negative interpretations in chest radiographs. *Eur Radiol*. 2022 Jul;32(7):4468-4478. doi: 10.1007/s00330-022-08593-x. Epub 2022 Feb 23. PMID: 35195744.
- [11] Expert Panel on Thoracic Imaging;; Jokerst C, Chung JH, Ackman JB, Carter B, Colletti PM, Crabtree TD, de Groot PM, Iannettoni MD, Maldonado F, McComb BL, Steiner RM, Kanne JP. ACR Appropriateness Criteria® Acute Respiratory Illness in Immunocompetent Patients. *J Am Coll Radiol*. 2018 Nov;15(11S):S240-S251. doi: 10.1016/j.jacr.2018.09.012. PMID: 30392593.
- [12] Kunihiro Y, Tanaka N, Kawano R, Yujiri T, Kubo M, Ueda K, Gondo T, Kobayashi T, Matsumoto T. Differential diagnosis of pulmonary infections in immunocompromised patients using high-resolution computed tomography. *Eur Radiol*. 2019 Nov;29(11):6089-6099. doi: 10.1007/s00330-019-06235-3. Epub 2019 May 6. PMID: 31062135.
- [13] Heussel CP, Kauczor HU, Heussel GE, Fischer B, Begrich M, Mildenerberger P, Thelen M. Pneumonia in febrile neutropenic patients and in bone marrow and blood stem-cell transplant recipients: use of high-resolution computed tomography. *J Clin Oncol*. 1999 Mar;17(3):796-805. doi: 10.1200/JCO.1999.17.3.796. PMID: 10071269.
- [14] Nyamande K, Lalloo UG, Vawda F. Comparison of plain chest radiography and high-resolution CT in human immunodeficiency virus infected patients with community-acquired pneumonia: a sub-Saharan Africa study. *Br J Radiol*. 2007 May;80(953):302-6. doi: 10.1259/bjr/15037569. Epub 2006 Sep 27. PMID: 17005518.
- [15] Ramirez JA, Musher DM, Evans SE, Dela Cruz C, Crothers KA, Hage CA, Aliberti S, Anzueto A, Arancibia F, Arnold F, Azoulay E, Blasi F, Bordon J, Burdette S, Cao B, Cavallazzi R, Chalmers J, Charles P, Chastre J, Claessens YE, Dean N, Duval X, Fartoukh M, Feldman C, File T, Froes F, Furmanek S, Gnoni M, Lopardo G, Luna C, Maruyama T, Menendez R, Metersky M, Mildvan D, Mortensen E, Niederman MS, Pletz M, Rello J, Restrepo MI, Shindo Y, Torres A, Waterer G, Webb B, Welte T, Witznath M, Wunderink R. Treatment of Community-Acquired Pneumonia in Immunocompromised Adults: A Consensus Statement Regarding Initial Strategies. *Chest*. 2020 Nov;158(5):1896-1911. doi: 10.1016/j.chest.2020.05.598. Epub 2020 Jun 16. PMID: 32561442; PMCID: PMC7297164.

<b>Código Documento:</b> CPTW384.1	<b>Elaborador:</b> João Mendes Vasconcelos	<b>Revisor:</b> Mauro Dirlando	<b>Aprovador:</b> Giancarlo Colombo	<b>Data de Elaboração:</b> 19/03/2024	<b>Data de Aprovação:</b> 26/03/2024
---------------------------------------	-----------------------------------------------	-----------------------------------	----------------------------------------	------------------------------------------	-----------------------------------------