ALBERT EINSTEIN
SOCIEDADE BENEFICENTE ISRAELITA BRASILEIRA

Guia do Episódio de Cuidado

Ingestão de Corpo Estranho

A maioria dos casos de ingestão de corpo estranho (CE) ocorre entre 6 meses e 6 anos com objetos encontrados no domicílio: moedas, brinquedos, joias, ímãs e baterias. Em 80% dos casos não será necessária intervenção maior, e serão eliminados espontaneamente.
Os CEs podem ser classificados de acordo com sua origem (verdadeiros ou falsos/alimentar), com sua conformação (objetos rombos, pontiagudos, longos, bolo alimentar e outros) e de acordo com sua radiodensidade (radiopacos ou radiotransparentes).
De acordo com o tipo de CE ingerido, sintomas associados e seu local de impactação, definiremos a conduta.

I. ASSISTENCIAL

1. CRITÉRIOS DIAGNÓSTICOS E CONDUTA NO PRONTO SOCORRRO

Anamnese:
Avaliar detalhes do objeto, hora da ingestão e tempo de jejum.
Em crianças menores ou com déficit neurológico, em que o evento pode não ter sido presenciado, se atentar para sinais e sintomas:

- Engasgo
- Recusa alimentar
- Vômitos
- Sialorreia
- Sangue na saliva
- Odinofagia
- Disfagia
- Sensação de "impactação alimentar"
- Dificuldade respiratória
- Dor torácica.

2. EXAME FÍSICO

Avaliar a via aérea
Perfuração esofágica: pode haver crepitação na região cervical e tórax (enfisema subcutâneo)

Exames a serem solicitados no Pronto-Socorro:

Raio X de Tórax:

- Objetos radiopacos.
- Incidências: ântero-posterior e perfil de pescoço, ântero-posterior e perfil de tórax e abdome supino.
- Sinal do halo: típico nas baterias (diferenciação com moedas).

Endoscopia Digestiva Alta (EDA):

- Método diagnóstico e terapêutico.
- As indicações do exame na urgência (até 24h) ou na emergência (até 6h, preferencialmente até 2h) variam conforme a tabela 1.

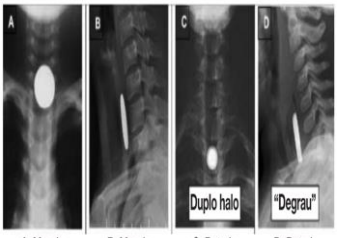

A. Moeda em AP | B. Moeda em perfil | C. Bateria em AP | D. Bateria em perfil

3. SEGUIMENTO

Pacientes não submetidos a endoscopia:

- Orientação de sinais de alarme: sialorreia, dor abdominal, sangramento digestivo, náuseas, vômitos, febre.
- Seguimento com radiografias: objetos radiopacos rombos; exame radiológico em 2 - 4 semanas se permanecer no estômago
- Objetos pequenos, com baixo risco de complicação, não precisam ser seguidos com radiografias.

Pacientes submetidos a endoscopia:
Bateria

- Sem evidência de lesão de mucosa: alta hospitalar.
- Qualquer grau de lesão: esofagograma e/ou angio TC de tórax 1 a 2 dias após a retirada da bateria.
- Lesão de mucosa leve: internação, dieta líquida e progredir conforme aceitação, iniciar inibidor de bomba de prótons (IBP) e EDA de controle em 3-4 semanas.
- Lesão de mucosa grave: Internação, dieta exclusiva por sonda, iniciar antibiótico (Ceftriaxone) e inibidor de bomba de prótons (IBP) e programar endoscopia digestiva alta (EDA) em 3-4 semanas.

- Lesão com sinais de perfuração:ie avaliação pela equipe da cirurgia. Prescrever jejum, antibioticoterapia (Ceftriaxone), repetir angio TC de tórax ou ressonância magnética até não haver risco de lesão mais grave. EDA de controle após 3-4 semanas.

Não bateria: uma vez removido e sem complicações durante o procedimento, deve-se apenas alertar o paciente quanto a sinais de alarme.

Tabela 1. Conduta de acordo com o tipo de corpo estranho, localização e sintomas

Tipo	Esôfago	Estômago |Duodeno	Abaixo do duodeno
ROMBOS			
Sintomáticos	Realizar EDA em ≤ 24 h	Realizar EDA em ≤ 24 h se ≥ 2,5 x 6 cm	Expectante a depender do tamanho.
Assintomáticos	Realizar EDA em ≤ 24 h	Expectante	Expectante
MOEDAS			
Sintomáticos	EDA imediata (≤ 2 h)	Realizar EDA em ≤ 24 h	Expectante
Assintomáticos	Realizar EDA em ≤ 24 h	Controle radiológico em 2 - 4 semanas se permanecer no estômago	Expectante
BATERIAS			
Sintomáticos	EDA imediata	EDA imediata, se o paciente tiver risco de impactação ou se ingeriu também um ímã	Retirada por colonoscopia ou cirurgia
Assintomáticos	EDA imediata	Realizar EDA em ≤ 24 h	Raio X em 48 h e em 10-14 dias. Avaliar remoção por colonoscopia ou cirurgia se não progredir ou se surgirem sintomas
OBJETOS PONTIAGUDOS			
Sintomáticos	EDA imediata	EDA imediata	Avaliação pela cirurgia
Assintomáticos	EDA imediata	EDA imediata	Monitorar em hospital. Raio x abdominal diariamente. Se o CE não progredir em 72 horas ou paciente tornar-se sintomático, solicitar avaliação pela Cirurgia
IMÃS			
Um ímã	Realizar EDA em ≤ 24 h	Realizar EDA em ≤ 24 h	Alta hospitalar e manter a criança longe de objetos metálicos até a eliminação do ímã pelas fezes.
Dois ou mais imãs	Realizar EDA em ≤ 24 h	Realizar EDA em ≤ 24 h	Observação clínica e radiológica. Avaliação pela cirurgia se não progredir espontaneamente
BOLO ALIMENTAR			
Obstrução total: EDA imediata Obstrução parcial (deglute saliva): EDA após 24h se não houver clareamento esofágico espontâneo. Biópsias e outros exames para investigação de doenças esofágicas			

4. ALGORITMO INGESTÃO DE CORPO ESTRANHO - BATERIA

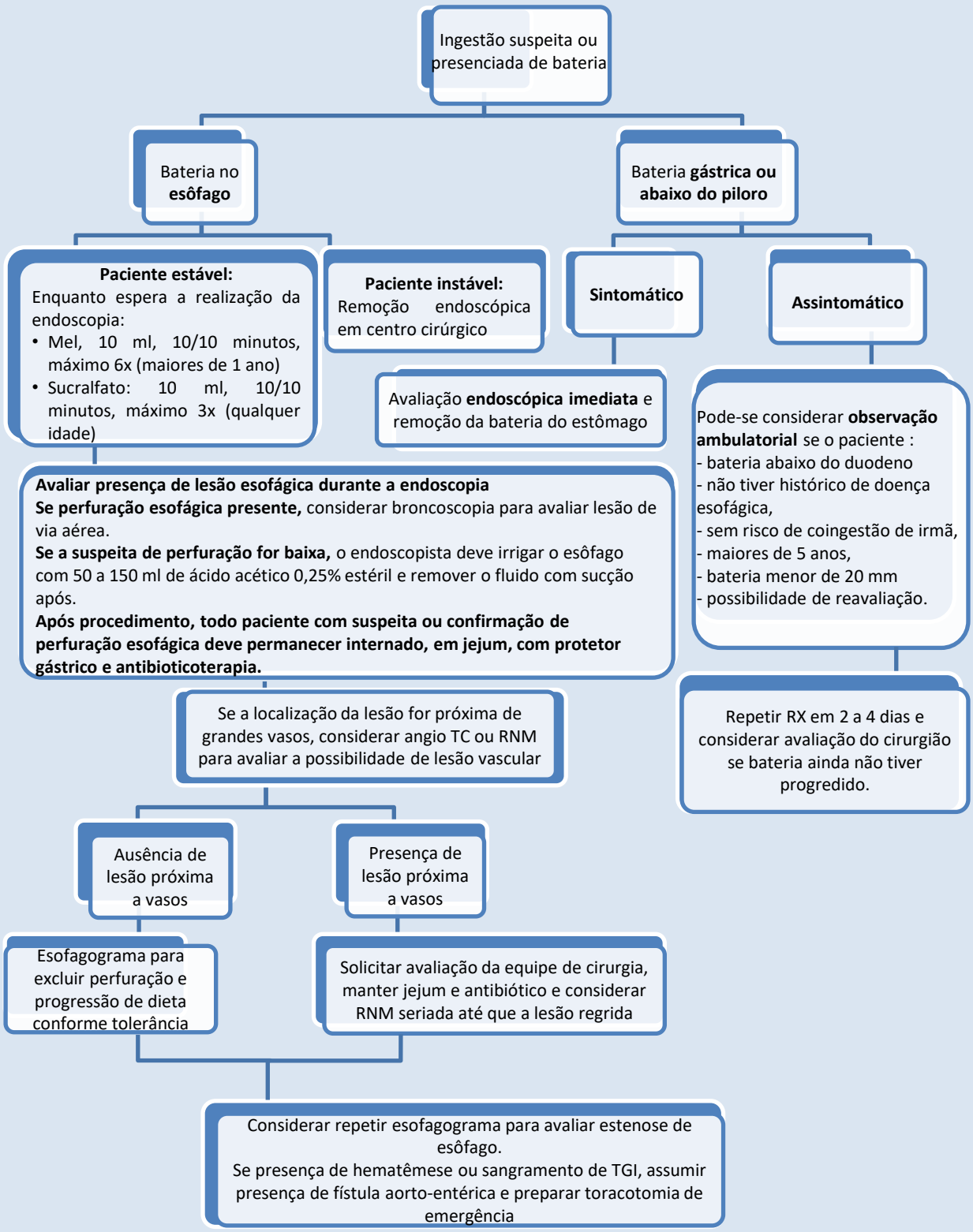

5. ALGORITMO INGESTÃO DE CORPO ESTRANHO – NÃO BATERIA

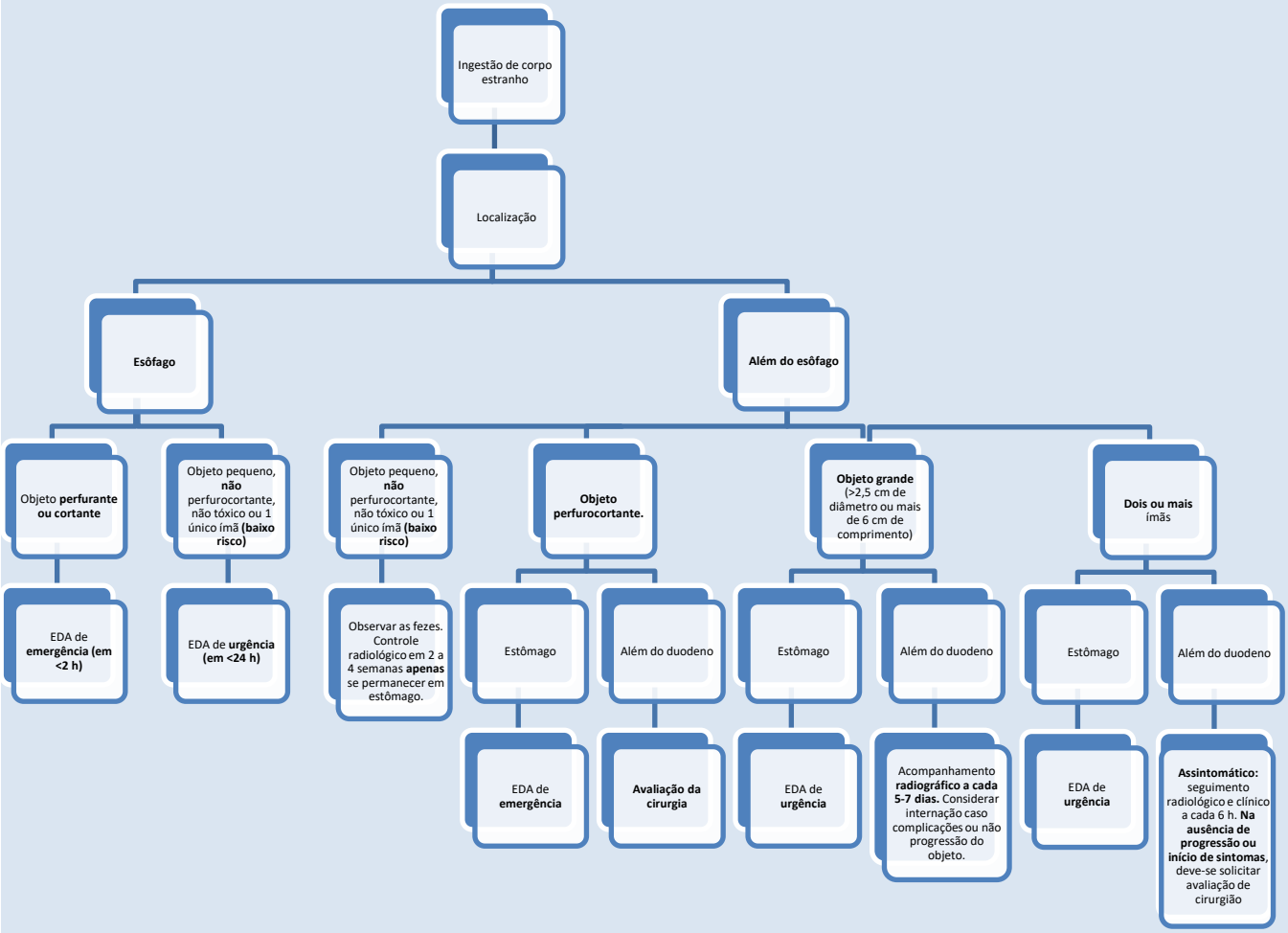

II. INDICADORES DE QUALIDADE

- Taxa de realização de EDA em até 24h para paciente sintomáticos e de alto risco.
- Indicação adequada de conduta expectante em casos assintomáticos e de baixo risco.

III. GLOSSÁRIO

EDA – Endoscopia Digestiva Alta
IBP – Inibidor da Bomba de Prótons
TC – Tomografia Computadorizada

IV. HISTÓRICO DE REVISÕES

20/03/2024 – Revisão de conteúdo

V. Referências

[1] Robert E Kramer et al. Management of Ingested Foreign Bodies in Children: A Clinical Report of the NASPGHAN Endoscopy Committee. JPGN 60 (4), 2015.

[2] Mircea Chirica et al. Esophageal Emergencies: WSES Guidelines. World Journal of Emergency Surgery, 2019 14:26.

[3] Brian M Fung, Seth Sweetser, Louis M Wong Kee Song e James H Tabibian. Foreign object ingestion and esophageal food impaction: An update and review on endoscopic management. World J Gastrointest Endosc 2019 March 16; 11(3): 174-192

[4] Yoseph Gurevich, Benjamin Sahn e Toba Weinstein. Foreign body ingestion in pediatric patients. Curr Opin Pediatr 2018, 30:677 – 682

[5] Departamento Científico de Gastroenterologia Sociedade Brasileira de Pediatria, Manual de Ingestão de Corpo Estranho, 2022

[6] Lerner DG, Brumbaugh D, Lightdale JR, Jatana KR, Jacobs IN, Mamula P. Mitigating Risks of Swallowed Button Batteries: New Strategies Before and After Removal. J Pediatr Gastroenterol Nutr. 2020 May;70(5):542-546.