



Manejo da Hipertensão Intracraniana (HIC) em adultos

Hipertensão Intracraniana (HIC) é uma emergência neurológica que ocorre quando os mecanismos adaptativos de complacência intracraniana são sobrepujados e se tornam incapazes de se adaptar ao desenvolvimento de uma lesão expansiva com efeito de massa.

1. DIAGNÓSTICO [1]

➤ **A hipertensão intracraniana é definida como uma elevação sustentada (> 5 min) da pressão intracraniana (PIC) para > 22 mmHg. [2]**

A detecção da HIC requer monitoramento invasivo (monitor de PIC), mas certos sinais clínicos e sintomas podem sugerir HIC antes da monitorização:

- Cefaléia;
- Náuseas e vômitos;
- Alterações pupilares e/ou do estado mental;
- *Triade de Cushing* - hipertensão, bradicardia e respiração irregular ou apneia. A ocorrência completa da síndrome é incomum e com frequência, tardia na evolução clínica.

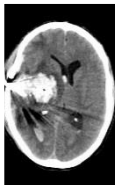As *síndromes de herniação intracraniana* resultam de gradientes de pressão entre os compartimentos intracranianos que levam a deslocamentos de parênquima encefálico e comprimem ou deslocam o tronco encefálico, nervos ou vasculatura cerebral. A compressão vascular resultante da herniação causa isquemia intracraniana, aumenta o edema cerebral e agrava o quadro clínico.

Sítios comuns de herniação intracraniana são: o giro do cíngulo (*herniação subfalquina*), lobo temporal medial (*herniação uncal*) e o cerebelo (*herniação tonsilar*). Os sinais cardinais de herniação transtentorial (uncal) são: rebaixamento agudo da consciência, dilatação pupilar ipsilateral e hemiparesia contralateral (compressão de estruturas da formação reticular ascendente, nervo oculomotor e trato corticoespinhal).

➤ **A herniação encefálica é comprovadamente reversível com terapia rápida e adequada. [3,4]**

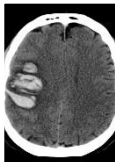

Recomendações para monitorização invasiva da PIC:*



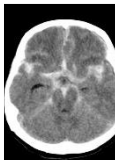
TCE grave (Escala de Coma de Glasgow 3 – 8) e: [2]

1. TC de crânio anormal.
2. Sem alterações na TC de crânio, mas 2 de 3 dos critérios: Idade > 40 anos; pressão sistólica < 90 mmHg; posturas anômalas ao exame clínico.



AVC Hemorrágico: [5]

1. Pacientes com Escala de Coma de Glasgow ≤ 8.
2. Sinais clínicos de herniação transtentorial.
3. Hidrocefalia aguda com necessidade de derivação ventricular externa.



Hemorragia Subaracnoidea Aneurismática: [6]

Pacientes em coma com hidrocefalia aguda têm indicação de derivação ventricular externa para drenagem líquórica e monitorização de PIC.

* Pacientes com lesão cerebral aguda de outras etiologias e risco de HIC devem ser avaliados individualmente para monitorização invasiva da PIC.

2. MÉTODOS NÃO INVASIVOS DE MONITORIZAÇÃO DA PIC**

| Método | Achados | Considerações |
|--------------------------------------|---|--|
| Doppler Transcraniano | - Redução do fluxo diastólico -> diástole reversa - Índice de Pulsatilidade (PI) elevado | - PI: sensibilidade 89% e especificidade 92% para HIC. [7] - PI > 2,13: correlação com PIC > 22 mmHg [8]. |
| USG Transcraniano | Desvio da linha média | - Boa correlação com Tomografia de crânio. - Valor prognóstico. - 5 – 20% sem janela; [9]. |
| USG da bainha do Nervo Óptico | Diâmetro da bainha ≥ 6mm | - Aumento do diâmetro correlaciona-se com elevação da PIC [10]. |
| Pupílometria | Npi < 3 | - Redução do Npi correlaciona-se com PIC > 20mmHg [11]. |

** Úteis para avaliar a possibilidade de HIC a beira leito e desencadear investigação adicional. Menor acurácia do que a PIC invasiva (padrão ouro).

3. ALGORITMO PARA TRATAMENTO DA HIPERTENSÃO INTRACRANIANA EM ADULTOS [1,12,13]

Definida como PIC ≥ 22 mmHg por um período > 5 minutos

META TERAPÊUTICA GERAL: MANTER PIC < 22 mmHg e PRESSÃO DE PERFUSÃO CEREBRAL (PPC)* = 60 – 70 mmHg

TERAPIAS POR ETAPAS

MEDIDAS CLÍNICAS

Para todos os pacientes com suspeita de HIC

MEDIDAS GERAIS

- ABCs.
- Cabeceira elevada 30 - 45 graus.
- Posição neutra do pescoço.
- Prevenir e tratar febre.
- Utilizar apenas fluidos Hiper ou isotônicos .
- Evitar e corrigir Hiponatremia (Na < 135).
- Neuroimagem.**
- Corticosteroides EV em condições específicas. ***



HIC

Checkar causas extracranianas de HIC: febre, assincronia ventilatória, crises convulsivas, hipotensão, pneumotórax, compressão cervical, hipertensão abdominal, dor, hexiaoma).

PRIMEIRA ETAPA

- Terapia hiperosmolar.
- Hiperventilação temporária (PCO₂ = 30 – 35 mmHg).
- Drenagem de líquido (implante de Derivação ventricular externa - DVE).
- Considerar tratamento cirúrgico.



HIC refratária

Considerar repetir TC de crânio se houver refratariedade às medidas de primeira etapa.

SEGUNDA ETAPA

- Terapia hiperosmolar para natremias mais elevadas.
- Aprofundar sedação e analgesia.
- Considerar craniectomia descompressiva se indicado.



HIC refratária

TERCEIRA ETAPA

- Titular sedação para surto – supressão no EEG; (5 – 20s ou 50% do traçado em supressão).
- Iniciar barbitúrico.
- Hiperventilação moderada (PaCO₂ = 25 – 34mmHg).
- Hipotermia moderada (T central 32 – 34°C).

- Intubação orotraqueal sequência rápida: [12]
Lidocaína 1,5 mg/Kg 1 min pré laringoscopia;
Fentanil 2-3 mcg/Kg em 1 min;
Ketamina 2 mg/Kg ou Etomidato 0,3 mg/Kg; Considerar Propofol 1,5 mg/Kg se hipertensão arterial severa;
Succinilcolina 1,5 mg/Kg ou Rocurônio 1,2 mg/kg;
Evitar SatO₂ $< 94\%$ ou PAM < 80 mmHg durante intubação.
- Sedação para prevenir agitação e assincronia ventilatória:
Midazolol: 0,05 - 2mg/Kg/h (infusão contínua)
Propofol: 0,3 – 4,8 mg/kg/h (infusão contínua)
- Analgesia eficaz:
Fentanil 0,2 – 2,0 mcg/Kg/h (infusão contínua)
- Acesso venoso central e PA invasiva.
- Minimizar estímulo alérgico (ex: aspiração traqueal).
- Aferir temperatura central (Meta: 36 – 37,4°C).
- Reavaliação neurológica seriada (pupilas e resposta motora).

- Terapia hiperosmolar:
*Manitol: 0,5 – 1,0 g/Kg IV bolus em 5 – 15 min; repetir a cada 4 – 6h se necessário; monitorar GAP osmolar (sem benefício se GAP > 20)*****
ou
NaCl 20%: 40 ml IV bolus em 5 min; repetir a cada 4 – 6h; manter Na sérico < 160 mEq/L.
- Hiperventilar por tempo < 2 h até que as demais medidas sejam feitas; aumentar FR e/ou VC; monitorar com capnografia.
- Se paciente já tem DVE: drenar 5 – 10 ml de líquido observando se há resposta com redução na PIC para < 22 mmHg.
- Consultar neurocirurgia para considerar cirurgia descompressiva (ex. drenagem de contusão hemorrágica). Se paciente não é candidato a descompressão cirúrgica, iniciar medidas da segunda etapa.

- Manter natremia elevada continuamente até que ocorra melhora do edema cerebral (Na sérico até 160 mEq/L).
- Associar anestésico ao esquema de sedação (por ex: associar Propofol se sedação contínua com Midazolol). *Meta de sedação: RASS -5.*
- Considerar bloqueio neuromuscular (BNM): realizar teste com BNM e manter contínuo se responder com redução da PIC. [13]
- *Craniectomia descompressiva (uni ou bilateral) pode ser considerada para pacientes selecionados com edema cerebral difuso pós TCE [14,15] e AVCI maligno de artéria cerebral média [16];*

- Monitorizar com eletroencefalograma contínuo (EEGc).
- *Tiopental: bolus 5–15 mg/kg em 30 min–2 h, seguido de infusão contínua de 1–4 mg/kg/h.*
- A hiperventilação moderada envolve risco aumentado de isquemia cerebral. Recomenda-se monitorização de *oximetria cerebral* (global ou regional) se possível. [17]

* PPC = Pressão arterial média (PAM) – Pressão intracraniana (PIC).

**Tomografia é preferível à ressonância magnética devido maior rapidez na aquisição.

***Tumores cerebrais, abscessos cerebrais, doenças inflamatórias não infecciosas do SNC;

**** GAP Osmolar = *Osmolaridade sérica medida – Osmolaridade calculada.* Cálculo da osmolaridade sérica = $2 \times Na + Glicemia/18 + Uréia/2,8$

4. INVESTIGAÇÃO ETIOLÓGICA [1]

| Processos Focais | Processos Difusos |
|---|--|
| Traumatismo Cranioencefálico | Traumatismo Cranioencefálico |
| Hematomas Subdurais e Extradurais | Hemorragia Subaracnoidea aneurismática |
| Empiema subdural | Meningoencefalites infecciosas |
| Tumores cerebrais (primários ou metastáticos) | Doenças inflamatórias não infecciosas do SNC |
| Pneumoencefalo | Encefalopatia Hepática |
| AVC isquêmico | Encefalopatias tóxico-metabólicas |
| Hemorragia intracraniana espontânea | |
| Abcesso cerebral | |
| Hidrocefalia | |

5. CONSIDERAR MONITORIZAÇÃO ADICIONAL:

➤ **Pacientes com HIC podem se beneficiar de monitorização multimodal, pois a terapia guiada pelo valor da PICC e PPC informa pouco sobre o fluxo sanguíneo e o metabolismo cerebral.**

- **Oximetria cerebral:** pacientes que necessitam hiperventilação para controle de PIC estão sob risco aumentado de hipóxia cerebral. A monitorização da oximetria cerebral de *bulbo de jugular* ($SjvO_2$) ou a *oximetria tissular* ($PtiO_2$) podem ser utilizadas para monitorar episódios de hipóxia cerebral, que podem ocorrer mesmo quando PIC e PPC estão na meta. [18] O objetivo geral é manter a $SjvO_2 > 55\%$ e $PtiO_2 > 20$ mmHg. [2,19].

- **Doppler Transcraniano:** avaliação do fluxo e do estado de autorregulação do fluxo sanguíneo encefálico [20]; diagnóstico e acompanhamento do vasoespasmo [21].

- **Eletroencefalografia contínua (EEGc):** o EEGc é mais sensível do que o exame intermitente para detectar crises não convulsivas, que podem causar lesão cerebral secundária e contribuir para aumento da PIC. Aproximadamente 50% das crises não convulsivas são detectadas nos primeiros 60 min de exame, mas 48h de monitorização podem ser necessárias em pacientes em coma. [22]

6. DICAS PARA O MANEJO DA HIC: [1]

1 – A HIC e a herniação encefálica são emergências neurológicas, potencialmente reversíveis com **tratamento adequado**.

2 – Uma **Tomografia Computadorizada de Crânio** deve ser solicitada para os pacientes com sinais e sintomas de HIC ou herniação encefálica, tão cedo quanto possível.

3 – A **monitorização da PIC** deve ser discutida para todos os pacientes com sinais clínicos ou radiológicos de HIC e que potencialmente se beneficiem de terapia baseada na PIC e na PPC.

4 – Todos os pacientes com suspeita clínica de HIC devem receber as “**medidas gerais**” que incluem: elevação da cabeceira, manutenção de normotermia e valores normais de Na , PaO_2 e $PaCO_2$.

5 – Para elevações agudas da PIC, utilizar **terapia hiperosmolar** com Manitol ou solução salina hipertônica, além de otimizar a sedação.

6 – Pacientes que apresentam piora neurológica aguda relacionada a lesões focais podem se beneficiar de **tratamento cirúrgico emergencial** (descompressão).

7 – As medidas da etapa 3 (hipotermia, coma barbitúrico) podem ser instituídas para **HIC refratária** às demais medidas, porém são mais agressivas e envolvem risco aumentado de complicações.

8 - A **hipotermia moderada** pode ser efetiva no controle da HIC refratária, porém não está associada a melhor desfecho neurológico.[23]

7. ALOCAÇÃO:

- **ALOCAR EM UTI** todos os pacientes candidatos a tratamento de HIC, com ou sem monitorização de PIC invasiva.
- **ALOCAR EM SEMI-INTENSIVA** – pacientes em cuidados de fim de vida. Interromper monitorização de PIC.

Referências:

- [1] Cadena R, Shoykhet M, Ratcliff JJ. Emergency Neurological Life Support: Intracranial Hypertension and Herniation. *Neurocrit Care*. 2017;27.
- [2] Carney N, Totten AM, O'Reilly C, Ullman JS, Hawryluk GWJ, Bell MJ, et al. Guidelines for the Management of Severe Traumatic Brain Injury, Fourth Edition. *Neurosurgery*. 2017;80(1).
- [3] Koenig MA, Bryan M, Lewin JL, Mirski MA, Geocadin RG, Stevens RD. Reversal of transtentorial herniation with hypertonic saline symbol. *Neurology*. 2008;70(13).
- [4] Skoglund TS, Nellgård B. Long-time outcome after transient transtentorial herniation in patients with traumatic brain injury. *Acta Anaesthesiol Scand*. 2005;49(3).
- [5] Hemphill JC, Greenberg SM, Anderson CS, Becker K, Bendok BR, Cushman M, et al. Guidelines for the Management of Spontaneous Intracerebral Hemorrhage: A Guideline for Healthcare Professionals from the American Heart Association/American Stroke Association. *Stroke*. 2015;46(7):2032–60.
- [6] Bederson JB, Connolly ES, Batjer HH, Dacey RG, Dion JE, Diringer MN, et al. Guidelines for the management of aneurysmal subarachnoid hemorrhage: A statement for healthcare professionals from a special writing group of the stroke council, American heart association. Vol. 40, *Stroke*. 2009.
- [7] Bellner J, Romner B, Reinstrup P, Kristiansson KA, Ryding E, Brandt L. Transcranial Doppler sonography pulsatility index (PI) reflects intracranial pressure (ICP). *Surg Neurol*. 2004;62(1).
- [8] Rosenfeld J V., Maas AI, Bragge P, Morganti-Kossmann MC, Manley GT, Gruen RL. Early management of severe traumatic brain injury. Vol. 380, *The Lancet*. 2012.
- [9] Lau VI, Arntfield RT. Point-of-care transcranial Doppler by intensivists. Vol. 9, *Critical Ultrasound Journal*. 2017.
- [10] Robba C, Robba C, Pozzebon S, Moro B, Vincent JL, Creteur J, et al. Multimodal non-invasive assessment of intracranial hypertension: An observational study. *Crit Care*. 2020;24(1).
- [11] Jahns FP, Miroz JP, Messerer M, Daniel RT, Taccone FS, Eckert P, et al. Quantitative pupillometry for the monitoring of intracranial hypertension in patients with severe traumatic brain injury. *Crit Care*. 2019;23(1).
- [12] Garvin R, Mangat HS. Emergency Neurological Life Support: Severe Traumatic Brain Injury. *Neurocrit Care*. 2017;27.
- [13] Hawryluk GWJ, Aguilera S, Buki A, Bulger E, Citerio G, Cooper DJ, et al. A management algorithm for patients with intracranial pressure monitoring: the Seattle International Severe Traumatic Brain Injury Consensus Conference (SIBICC). In: *Intensive Care Medicine*. 2019.
- [14] Jiang JY, Xu W, Li WP, Xu WH, Zhang J, Bao YH, et al. Efficacy of standard trauma craniectomy for refractory intracranial hypertension with severe traumatic brain injury: A multicenter, prospective, randomized controlled study. *J Neurotrauma*. 2005;22(6).
- [15] Cooper DJ, Rosenfeld J V., Murray L, Arabi YM, Davies AR, D'Urso P, et al. Decompressive Craniectomy in Diffuse Traumatic Brain Injury. *N Engl J Med*. 2011;364(16).
- [16] Hofmeijer J, Kappelle LJ, Algra A, Amelink GJ, van Gijn J, van der Worp HB. Surgical decompression for space-occupying cerebral infarction (the Hemicraniectomy After Middle Cerebral Artery infarction with Life-threatening Edema Trial [HAMLET]): a multicentre, open, randomised trial. *Lancet Neurol*. 2009;8(4).
- [17] Muizelaar JP, Marmarou A, Ward JD, Kontos HA, Choi SC, Becker DP, et al. Adverse effects of prolonged hyperventilation in patients with severe head injury: A randomized clinical trial. *J Neurosurg*. 1991;75(5).
- [18] Chang JJJ, Youn TS, Benson D, Mattick H, Andrade N, Harper CR, et al. Physiologic and functional outcome correlates of brain tissue hypoxia in traumatic brain injury. *Crit Care Med*. 2009;37(1).
- [19] Okonkwo DO, Shutter LA, Moore C, Temkin NR, Puccio AM, Madden CJ, et al. Brain oxygen optimization in severe traumatic brain injury phase-II: A phase II randomized trial. *Crit Care Med*. 2017;45(11).
- [20] Giller CA. A bedside test for cerebral autoregulation using transcranial Doppler ultrasound. *Acta Neurochir (Wien)*. 1991;108(1–2).
- [21] Sloan MA, Haley EC, Kassell NF, Henry ML, Stewart SR, Beskin RR, et al. Sensitivity and specificity of transcranial Doppler ultrasonography in the diagnosis of vasospasm following subarachnoid hemorrhage. *Neurology*. 1989;39(11).
- [22] Claassen J, Mayer S a, Kowalski RG, Emerson RG, Hirsch LJ. Detection of electrographic seizures with continuous EEG monitoring in critically ill patients. *Neurology*. 2004;62(10):1743–8.
- [23] Madden LK, Hill M, May TL, Human T, Guanci MMK, Jacobi J, et al. The Implementation of Targeted Temperature Management: An Evidence-Based Guideline from the Neurocritical Care Society. *Neurocrit Care*. 2017;27(3).

| Código Documento: | Elaborador: | Revisor: | Aprovador: | Data de Elaboração: | Data de Aprovação: |
|-------------------|-------------------------|----------------------------------|-------------------------------|---------------------|--------------------|
| CPTW263.1 | Paula Rodrigues Sanches | Mauro Dirlando Conte de Oliveira | Haggeas Da Silveira Fernandes | 01/09/2021 | 01/09/2021 |